УДК 616-039.42

Анализ родов при предлежании плаценты

© ***Ботоева Елена Аполлоновна***
кандидат медицинских наук, доцент
Бурятский государственный университет
Россия, Улан-Удэ, 670002, ул. Октябрьская, 36а
E-mail: elenabotoeva@list.ru
© ***Иванова Аюна Николаевна***
аспирант
Бурятский государственный университет
Россия, Улан-Удэ, 670002, ул. Октябрьская, 36а
E-mail: elenabotoeva@list.ru).

В городском перинатальном центре г. Улан-Удэ в течение последних лет внедряются технологии, направленные на сохранение матки при кровотечениях, учитывая тенденцию повышения процента предлежания плаценты с врастанием последней в стенку матки. Необходимость нового подхода к ведению таких рожениц была обусловлена стремлением минимизировать кровопотерю и сохранить репродуктивную функцию, проведя органосохраняющее вмешательство.
Ключевые слова: врастание плаценты; кровотечения; гистерэктомия; метропластика.

Частота кесаревых сечений в мире довольно велика, однако многие эксперты отмечают ежегодную тенденцию к дальнейшему росту удельного веса кесаревых сечений. Так, в современной России в среднем, каждые четвертые-пятые роды завершаются оперативным путем, в США — 31%. Неминуемое следствие — учащение случаев истинного врастания плаценты (*placenta accreta*), а соответственно, повышение риска кровотечений, зачастую массивных, угрожающих жизни.

В формировании *placenta accreta* основная роль принадлежит двум факторам: это рубец на матке после кесарева сечения и предлежание плаценты. Меньшую, но все же заметную роль в этиологии врастания плаценты играют многократный кюретаж матки, трофобластическая болезнь в анамнезе и синдром Ашермана. Врастание плаценты является одним из видов нарушения плацентации. Оно выражается в отсутствии или истончении децидуальной оболочки и недостаточном развитии фибриноидного слоя. В результате этого возникает патологически чрезмерная связь различной степени хорионических ворсин с миометрием, угрожающая большой кровопотерей во время родов. Это патологическое плацентарное врастание наиболее часто встречается в нижнем маточном сегменте, особенно при наличии несостоятельного шва на матке, а также среди женщин, возраст которых превышает 35 лет.

Единственным путем разрешения ситуации до недавнего времени акушеры-гинекологи считали плановую гистерэктомию во время кесарева сечения. С 1996 г. именно placenta accreta стала ведущим показанием для гистерэкто-

мии, опередив лидировавшие ранее разрывы матки и неконтролируемые кровотечения. Так, если при атонии матки экстирпацию выполняют лишь у 4% пациенток, то при врастании плаценты — у 71–88%. Не следует забывать, что в условиях геморрагического шока и продолжающегося кровотечения гистерэктомия может повлечь за собой гибель женщины. Необходимость нового подхода к ведению таких рожениц была обусловлена в первую очередь стремлением минимизировать кровопотерю, неизбежную при данном состоянии и достигающую порой 5000–7000 мл. Еще одна причина — желание сохранить репродуктивную функцию, проведя органосохраняющее вмешательство. После извлечения ребенка при отсутствии возможности ручного отделения плаценты осуществляется метропластика путем иссечения участков стенки в области нижнего сегмента вместе с вросшей в них плацентой и последующей пластики (ушивания) дефекта.

В городском перинатальном центре г. Улан-Удэ в течение последних лет внедряются технологии, направленные на сохранение матки при кровотечениях, учитывая тенденцию повышения процента предлежания плаценты с врастанием последней в стенку матки. Так, за 2015 г. в городском перинатальном центре г. Улан-Удэ проведено 6 экстирпаций матки, из них 5 случаев с предлежанием плаценты 2–4 степени, все с вращением в стенку матки. Шестая экстирпация проведена у пациентки С., 31 год, произведено экстренное кесарево сечение с диагнозом: третьи преждевременные оперативные роды в 32 недели. Частичная преждевременная отслойка нормально расположенной плаценты. Два рубца на матке. ВИЧ 4 А стадия. C-r colli utery. Стадия 1б, Т-1б, NM-0. Гистологический результат: инфильтрирующий слабоороговевающий плоскоклеточный рак шейки матки с инвазией в строму.

За 2016 г. в городском перинатальном центре г. Улан-Удэ проведено 2 ампутации и 12 экстирпаций матки. Стоит отметить, что все случаи на этапе стационара неуправляемые. По сравнению с 2015 г. выросло количество операций с расширением объема в связи с ростом такой патологии, как предлежание плаценты с вращением — 12 случаев (в 2015 г. — 6 случаев). 2-е место в структуре причин радикальных операций составила такая патология как Cr. Colli uteri, было 2 случая в 2016 г. Впервые в городском перинатальном центре г. Улан-Удэ проведены органосохраняющие операции при врастании плаценты в стенку матки в 2016 г., 2 операции метропластика.

Один случай из вышеуказанных метропластик приведем в пример: пациентка М., 43 года, беременность шестая, предстояли третьи роды, в анамнезе двое своевременных родов без осложнений, было 2 медицинских аборта без осложнений, один самопроизвольный выкидыш в сроке беременности 5 недель без осложнений. Поступила на дородовую госпитализацию в отделение патологии беременности из женской консультации №1 с диагнозом: беременность 38 недель, предлежание плаценты 2 степени. Проведено клинико-лабораторное обследование, по данным УЗИ выставлен диагноз (рис. 1): беременность 38 недель, предлежание плаценты 2 степени. Плацента расположена по передней стенке, достигает внутренний зев, ЦДК (отрицательно). Беременная осмотрена коллегиально, назначена плановая операция в присутствии сосудистого хирурга, с запасом одноименной группы крови (СЗП,

эритроцитарной массы), с проведением аутотрансфузии крови аппаратом Cell Saver. Разрез на передней брюшной стенке — нижнесрединный, при осмотре передней стенки матки выявлено выпячивание — маточная «грыжа», в нижнем сегменте справа, учитывая предлежание плаценты 2 степени, произведен продольный придонный разрез на матке, ребенок извлечен за ножной конец, без затруднений, живой, доношенный, весом 3190 г, ростом 50 см, оценка по Апгар 7–8 баллов. Послед отделился от стенки матки частично, по передней стенке в нижнем сегменте справа не исключалось вращение плаценты, размерами 5 х 2 см. Отделившаяся часть плаценты отсечена, удалена. Разрез на матке ушит двурядным швом. Передняя стенка матки рассечена в нижнем сегменте, участок врастания плаценты 5 х 2 см иссечен, в полость матки с профилактической целью введен внутриматочный баллон. Разрез на матке ушит, проведена перитонизация. С обеих сторон произведена перевязка маточных сосудов по Цицишвили, проведена хирургическая стерилизация с обеих сторон. Общая кровопотеря составила 1600,0 мл. Аутотрансфузия — 520,0 мл. В послеоперационном периоде проведено ультразвуковое исследование, патологии не выявлено, на третьи сутки гемоглобин — 100 г/л. Выписана на 5-е сутки с ребенком.

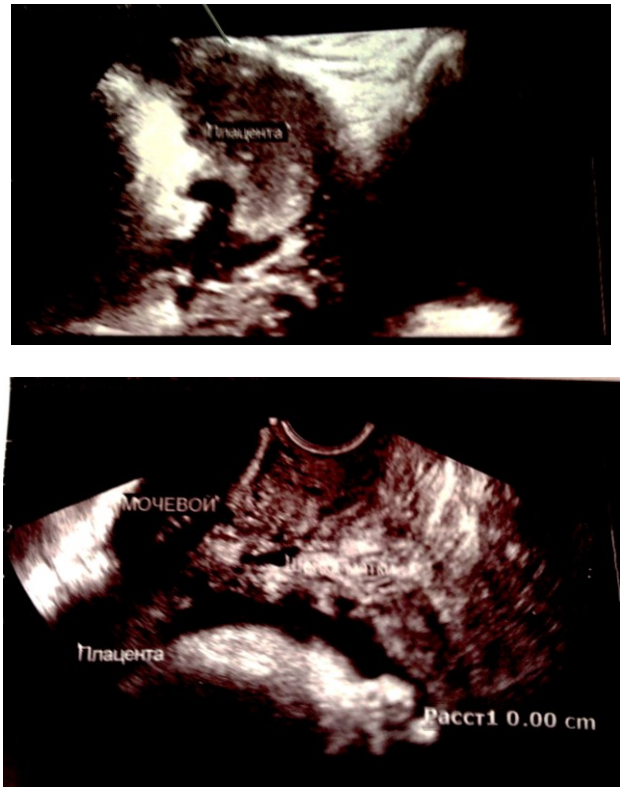

Рис. 1. УЗИ плаценты

The Analysis of Childbirth with the Placenta Accreta

Elena Ap. Botoeva
Cand. Sci. (Medicine), Assistant Prof.
Buryat State University
36a Oktyabrskaya St., Ulan-Ude 670002, Russia
E-mail: elenabotoeva@list.ru
Ayuna N. Ivanova
Research assistant
Buryat State University
36a Oktyabrskaya St., Ulan-Ude 670002, Russia
E-mail: elenabotoeva@list.ru

In the city perinatal center of Ulan-Ude the technologies directed on preservation of a uterus at bleedings take root in recent years, considering a tendency of increase of percent of prelying of a placenta accreta. Need of new approach to maintaining women with placenta accreta was caused by aspiration to minimize bloodloss and to keep reproductive function, having carried out organ-preserving intervention.
Keywords: placenta accreta; bleeding; hysterectomy; metroplastika.